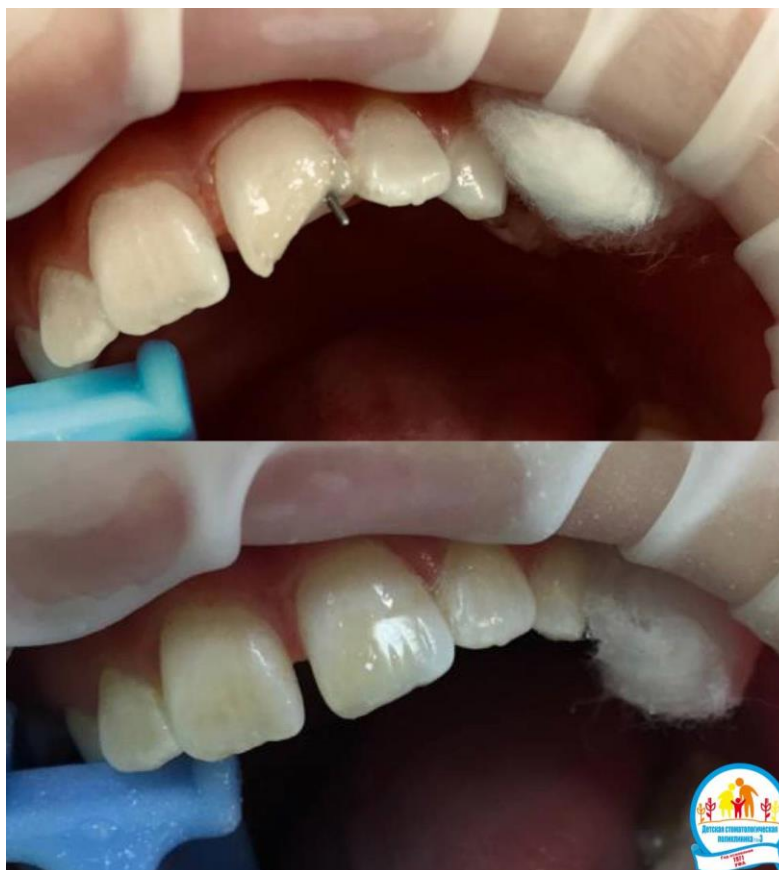

Рубрика «Клинический случай»

1. Травма зуба



Травма зуба — одна из частых причин обращения детей и их родителей к врачу-стоматологу в летний период. Падение с качелей, велосипеда, самокатов могут сопровождаться сколом передних зубов. Какие существуют способы восстановления их целостности?

Один из методов — парапульпарные штифты. Две недели назад на приём к детскому стоматологу нашей поликлиники пришла девочка, 12 лет, диагноз: травма зуба. Пожеланиями родителей были: восстановление эстетики и функции.

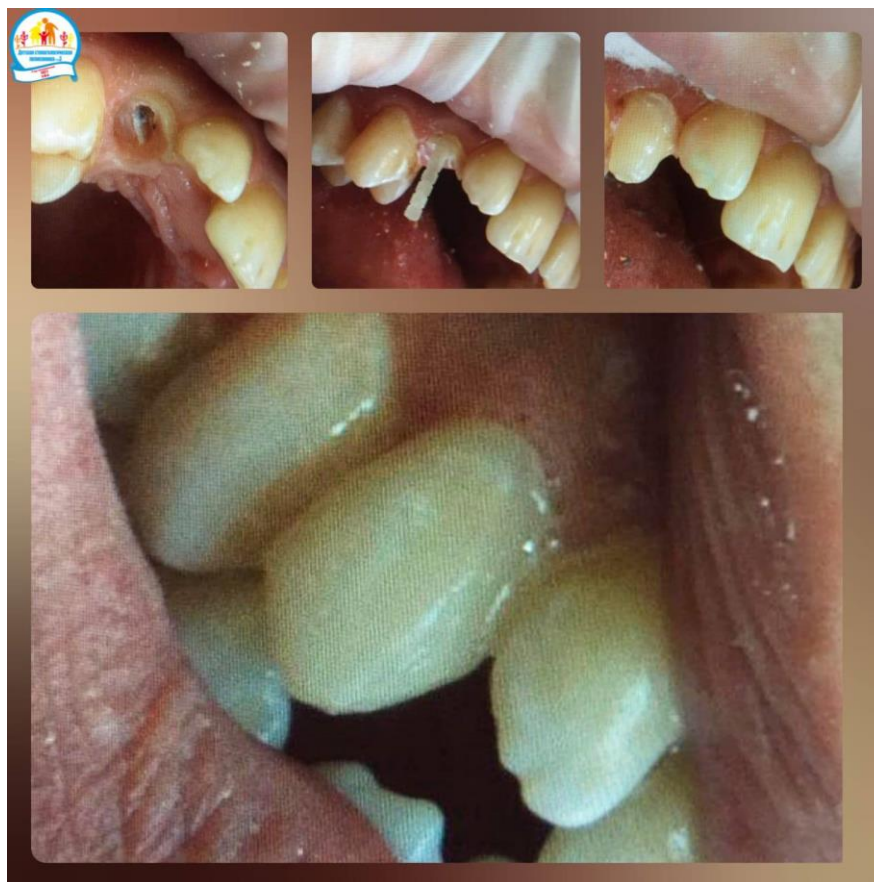
Оценив клиническую картину, для лечения данного пациента было выбрано восстановление целостности зуба парапульпарным штифтом.

Парапульпарный штифт — дентальный стержень из нержавеющей сплава металлов с полимерным покрытием, который обеспечивает прочное восстановление коронковой части зуба.

Реконструкция частично или полностью разрушенного зуба задача сложная, но наши стоматологи могут справиться с самыми непростыми случаями.

Желаем детям хороших каникул! Не забывайте про безопасность во время активных игр для сохранения здоровья жизни и зубов.

2. Восстановление целостности зуба с помощью стекловолоконного штифта



На приём к врачу-стоматологу детской стоматологической поликлиники №3 пришёл молодой человек, 30 лет с разрушенной коронковой частью 53 зуба (молочный зуб). В анамнезе: отсутствие зачатка постоянного 13 зуба. На R-снимке корень зуба без признаков резорбции. Врачом-стоматологом было принято решение восстановить целостность зуба с помощью стекловолоконного штифта.

Преимущества их использования:

- минимальное количество осложнений
- обеспечивают сниженную нагрузку на зуб, поэтому приживаются лучше
- легкость работы для врача
- штифт легко установить и достать

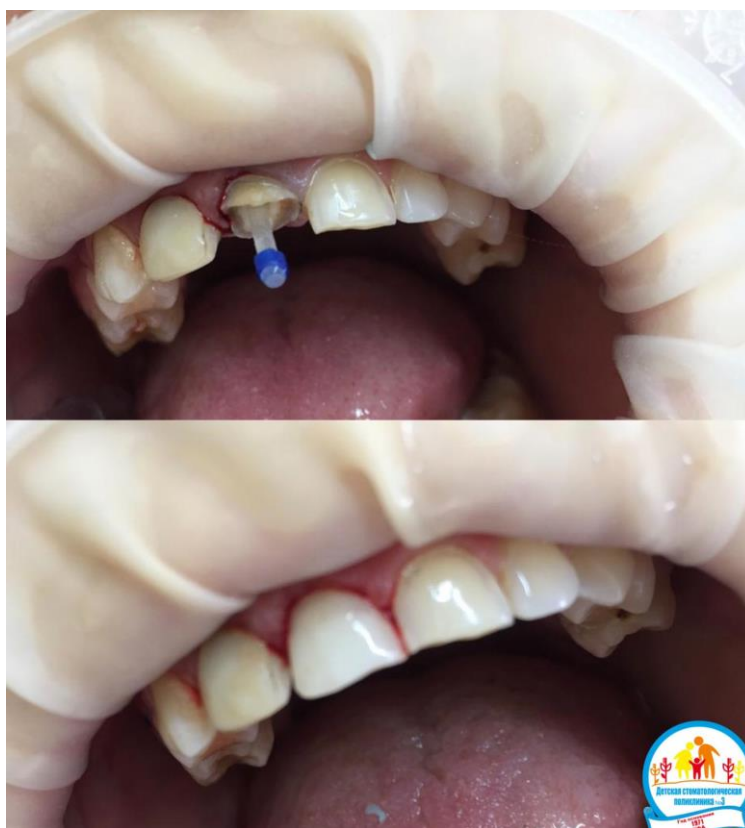- эстетические свойства

- материал не подвержен коррозии и не теряет цвет, незаметен под коронкой/пломбой

Стоит учитывать каждый клинический случай и индивидуальные особенности пациента и подбирать персонализированное лечение.

Доверяя детской стоматологической поликлинике № 3 здоровье ваших зубов и продолжая ходить на профилактические процедуры и плановое лечение, вы сможете сохранить зубы здоровыми на долгие годы.

3. Продолжаем говорить про травмы зубов во время летних каникул



Продолжаем говорить про травмы зубов во время летних каникул, которые можно получить не только на суше, но и в воде. Опасные игры даже недалеко от берега, купание в неположенных местах, нахождение в воде без присмотра взрослых, могут привести в том числе к падениям и ударам челюстно-лицевой области.

На приём к детскому стоматологу в ГАУЗ РБ Детская стоматологическая поликлиника № 3 г. Уфа пришёл мальчик 16 лет, который получил острую травму зуба во время купания - споткнулся во время выхода из воды и упал на каменистый берег. Был поставлен

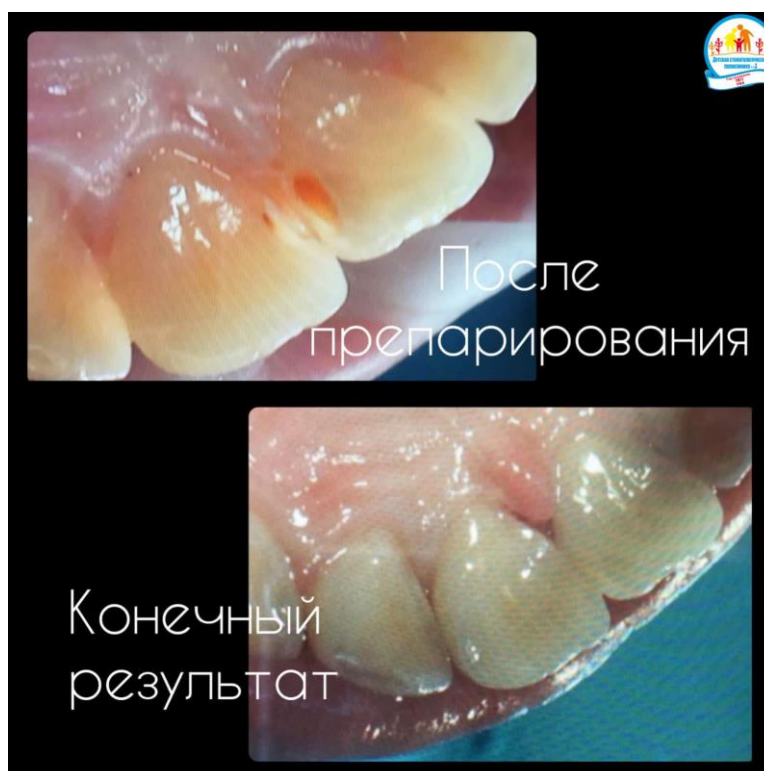диагноз: перелом коронки зуба. Целостность зуба была восстановлена с использованием стекловолоконного штифта.

Стекловолоконные штифты нашли широкое применение в стоматологии благодаря своим эстетическим и физико-технологическим свойствам. Они позволяют восстановить разрушенные в полости рта зубы за одно посещение и не требуют инвазивных вмешательств в области соседних зубов.

Гарантия на стекловолоконные штифты колеблется до 4-5 лет, но срок эксплуатации во многом зависит от качества гигиены полости рта и заинтересованности самого пациента в сохранении здоровья зубов.

До конца лета осталось несколько недель и чтобы от каникул были только приятные впечатления просим не забывать вас о безопасности на суше и в воде. Будьте здоровы!

4. Скрытый от глаз пациента кариес



На приём к врачу-стоматологу ГАУЗ РБ Детская стоматологическая поликлиника № 3 г. Уфа на профилактический осмотр пришёл мальчик, 12 лет. В результате осмотра был обнаружен кариес на небной поверхности 11, 21 зубов. Гигиена полости рта была неудовлетворительная.

Очень часто бывает, что из-за плохой или недостаточно эффективной чистки зубов, в ротовой полости остаются пища, зубной налёт и начинает развиваться кариес. Из-за его невидимости для пациента, он протекает в скрытом виде, и часто обнаруживается только на приёме у стоматолога.

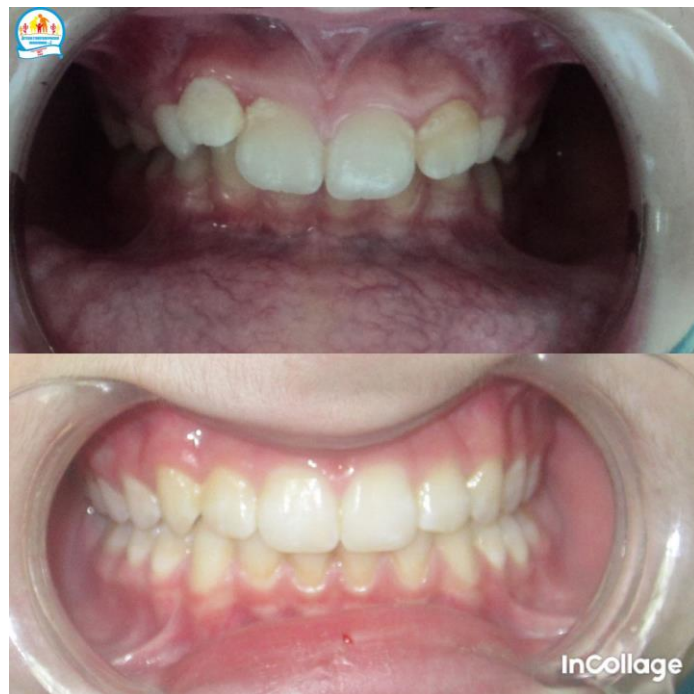Скрытый от глаз пациента кариес не проявляется на первичных стадиях заболевания: нет боли, в зеркало поражения зубов не видны. Поэтому ошибочно можно считать, что все хорошо и спустя время уже обнаружить большую полость в зубе или почувствовать боль.

Чтобы скрытый кариес не появился, необходимо соблюдать правила гигиены полости рта:

- дважды в день чистить зубы, обращая внимание на труднодоступные поверхности
- правильно подобрать зубную щетку и пасту соответственно возрасту
- использовать дополнительные средства гигиены полости рта: зубную нить, ополаскиватели, ирригатор.

Современные диагностические методики позволяют выявить полости в зубе, поражённые кариесом, на любом этапе ее развития. Главное, не забывать приходить на осмотры к детскому стоматологу, даже если ничего не болит.

5. Неправильное прорезывание 1.2 зуба



На приём к врачу-ортодонту ГАУЗ РБ Детская стоматологическая поликлиника № 3 пришёл мальчик, 9 лет. Жалобы: неправильное прорезывание 1.2 зуба.

В ходе консультации выявлены следующие проблемы:

- неправильное положение нижней челюсти
- глубокое резцовое перекрытие
- снижение высоты прикуса в боковом отделе

После осмотра, рентгенологического исследования и анализа прикуса на диагностических моделях челюстей был поставлен диагноз: Аномалия соотношения зубных дуг. Дистальная резцовая окклюзия. Вестибулярное смещение 1.2 зуба. Инфантильное глотание.

Пациенту предложено лечение на аппарате Твин блок.

Твин-блок — съёмный ортодонтический аппарат межчелюстного действия, который успешно справляется с дефектами окклюзии дистального характера (выдвижение вперед верхней челюсти).

Для проведения лечения на аппарате Твин-блок нужны определенные возрастные показания: лечение можно проводить в период смены молочных моляров на постоянные и смены клыков.

Задачами аппарата Твин-блок в данном случае были:

- перестроить мышечную память жевательных мышц
- стимулировать рост нижней челюсти в период общего роста организма
- скорректировать положение 1.2 зуба.

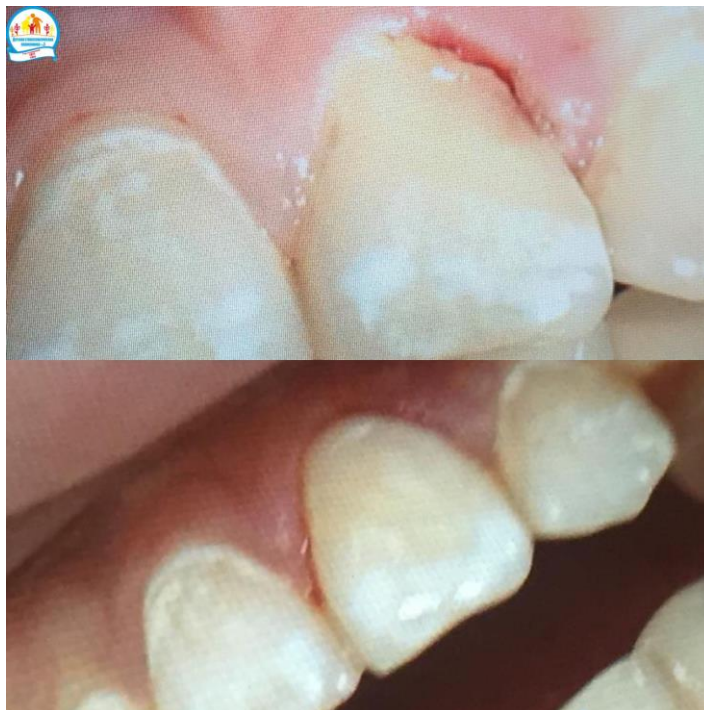Аппарат Твин блок состоит из двух пластинок на верхнюю и нижнюю челюсть. На жевательной поверхности пластинок сделаны площадки из пластмассы, которые фиксируют положение нижней челюсти в желаемом положении.

Как правило лечение на Твин блок длится около 12 месяцев, но зависит от скорости смены зубов и соблюдения правил ношения (не менее 22 часов в сутки).

В данном случае лечение заняло 1 год.

Желаем всем ровных зубов и правильного прикуса! А для этого важно вовремя прийти к врачу-стоматологу, чтобы не упустить время для начала ортодонтического лечения.

6. Белые пятна и дефекты эмали на 2.1 зубе



На прием к детскому стоматологу ГАУЗ РБ Детская стоматологическая поликлиника № 3 обратились родители мальчика 9 лет с жалобами на белые пятна на 2.1 зубе, которые не устраивали их эстетически.

В ходе опроса выяснилось, что постоянный зуб стал таким не со временем, а прорезался уже с дефектом эмали. После осмотра полости рта, был поставлен диагноз: гипоплазия эмали 2.1 зуба.

Чем восстановить зубы при гипоплазии? Метод выбирает доктор в зависимости от формы гипоплазии. При раннем обращении будет достаточно применение реминерализующей терапии, в других случаях необходимо будет провести восстановление зубов композитным материалом или даже установить специальные детские коронки. Только после осмотра, доктор сможет вам сказать план лечения.

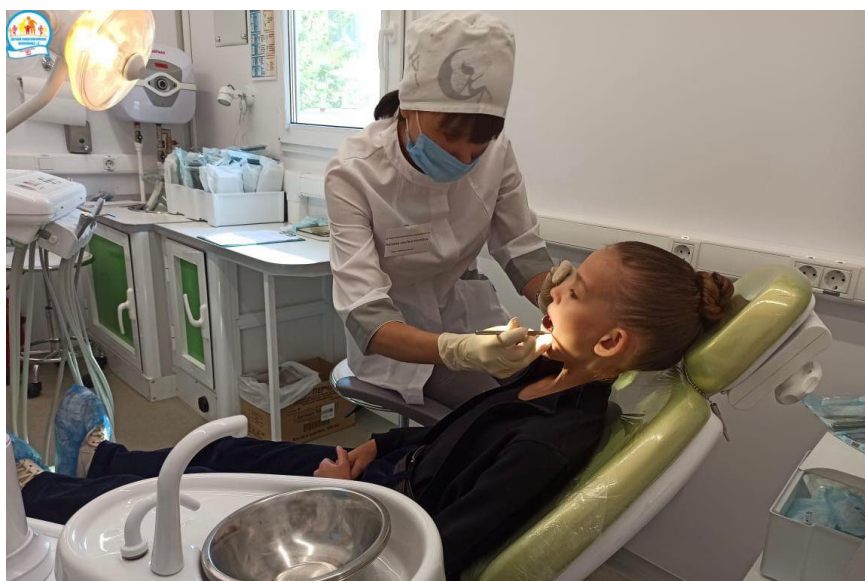В данном клиническом случае был выбран метод эстетической реставрации зуба – композитными красками.

Композитные краски – это стоматологический материал, используемый для корректировки оттенков и создания индивидуальных характеристик твердых тканей зубов, а также маскировки дисколоритов зубов.

Важно наблюдать и лечить гипоплазию. Ослабленная эмаль является отличной «мишенью» для кариеса. Кислота, которая выделяется кариесогенными микробами, легко разъедает ослабленную эмаль и появляются - кариес, затем пульпит, а после периодонтит.

Если вы заметили пятнышки на зубах у вашего ребенка обязательно приходите на осмотр к стоматологу – доктор вам точно скажет, что необходимо сделать, чтобы сохранить зубы здоровыми!

7. Прорезывание шестых зубов - почему в этот период гигиена полости рта особенно важна?



Многие считают, что первые постоянные зубы — нижние резцы. На самом деле это не так. Первыми появляются моляры – шестые зубы, или «шестерки». Они прорезаются позади вторых временных моляров и встают в ряд с остальными молочными зубами. Их прорезывание происходит безболезненно и практически незаметно для ребёнка и многие родители думают, что это молочный зуб. И это большая ошибка.

Шестые зубы уязвимы больше остальных. Прорезываются они раньше других и часто дистальные бугры поздно освобождаются от «капюшона», который служит местом скопления зубного налета и

остатков пищи. Если гигиена недостаточная, это ведёт к образованию кариеса.

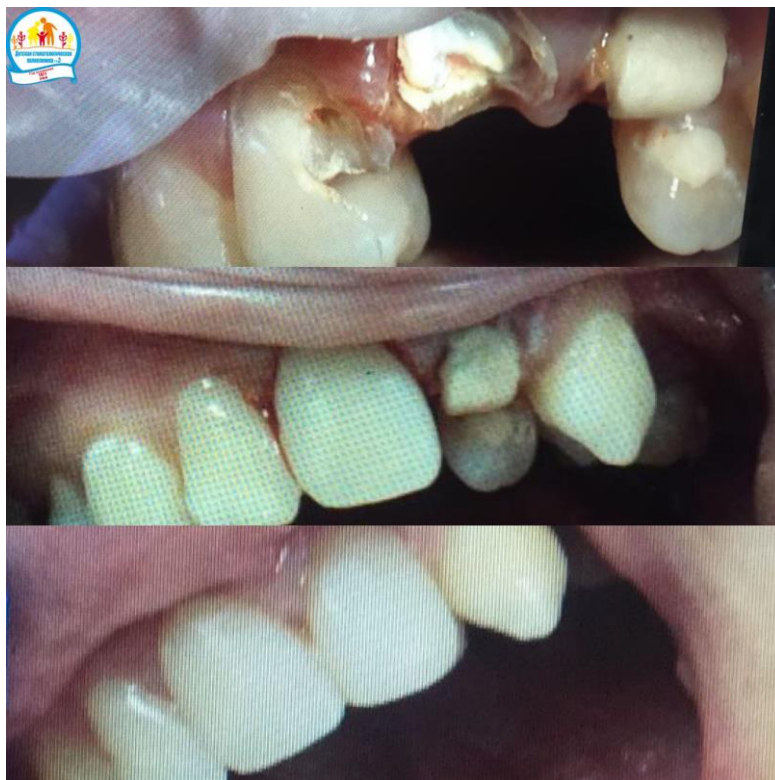Чтобы сохранить шестые постоянные зубы ребенка здоровыми, родителям необходимо:

— быть внимательными при гигиене полости рта и вместе с ребёнком наблюдать за прорезыванием зубов. Родители обязательно должны дочищать зубы за ребёнком, пока у него не сформируется правильный навык гигиены полости рта.

— приходить на профилактические осмотры. Детский стоматолог подскажет вам, на каком этапе прорезывания находятся шестые зубы и как за ними ухаживать.

Всего 2 правила, соблюдение которых точно поможет вам не пропустить прорезывание первых постоянных зубов и сохранить их здоровыми!

8. Подготовка полости рта к ортодонтическому лечению



На прием к детскому стоматологу ГАУЗ РБ Детская стоматологическая поликлиника № 3 г. Уфа обратились родители девочки 16 лет для подготовки полости рта к ортодонтическому лечению.

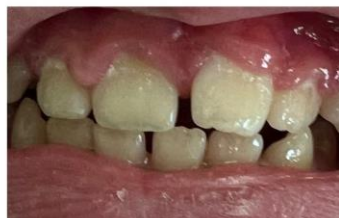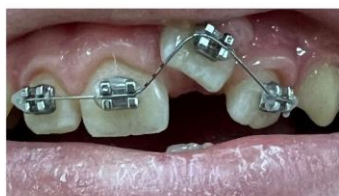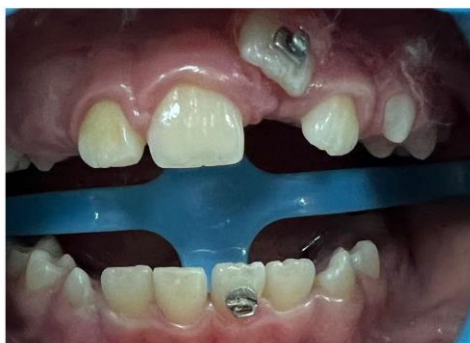Объективный осмотр: коронки зубов 1.2, 1.1, 2.1 разрушены на $\frac{2}{3}$. Перкуссия болезненная. На прицельных рентгеновских снимках зубов 1.2, 1.1, 2.1 очаговое разрежение костной ткани у верхушки корневого канала. Индекс гигиены – 4.0, плохой.

Детским стоматологом проведено эндодонтическое лечение корневых каналов 1.2, 1.1, 2.1 зубов. Учитывая возраст пациента – идет активный рост костей лицевого скелета, коронковая часть зубов была восстановлена пломбировочным материалом с рекомендацией заменить после 18 лет на керамические коронки. Также был проведен урок по индивидуальной гигиене полости рта с обучением правильной чистке зубов.

Перед любым ортодонтическим лечением, на съёмных (пластинки, элайнеры) и на несъёмных аппаратах (брекеты, расширители нёба) надо восстановить все разрушенные зубы, вылечить кариес, научиться правильно чистить зубы. Почему? Во время ортодонтического лечения, гигиена зубов становится затруднительной и при несоблюдении правильной чистки зубов может появиться кариес.

Готовьтесь к ортодонтическому лечению и начинайте его с посещения стоматолога-терапевта – это добавит дополнительный комфорт пациентам с пластинками или брекетами любого возраста.

9. Неправильное положение 2.1 зуба



На прием к врачу-ортодонту ГАУЗ РБ Детская стоматологическая поликлиника № 3 г. Уфа обратились родители мальчика 12 лет с жалобами на эстетическую неудовлетворенность.

Объективно: неправильное положение 2.1 зуба.

На панорамном снимке: неправильное положение зачатка 2.1 зуба.

Исходя из возраста пациента и его пожеланий был выбран метод лечения – частичная брекет-система.

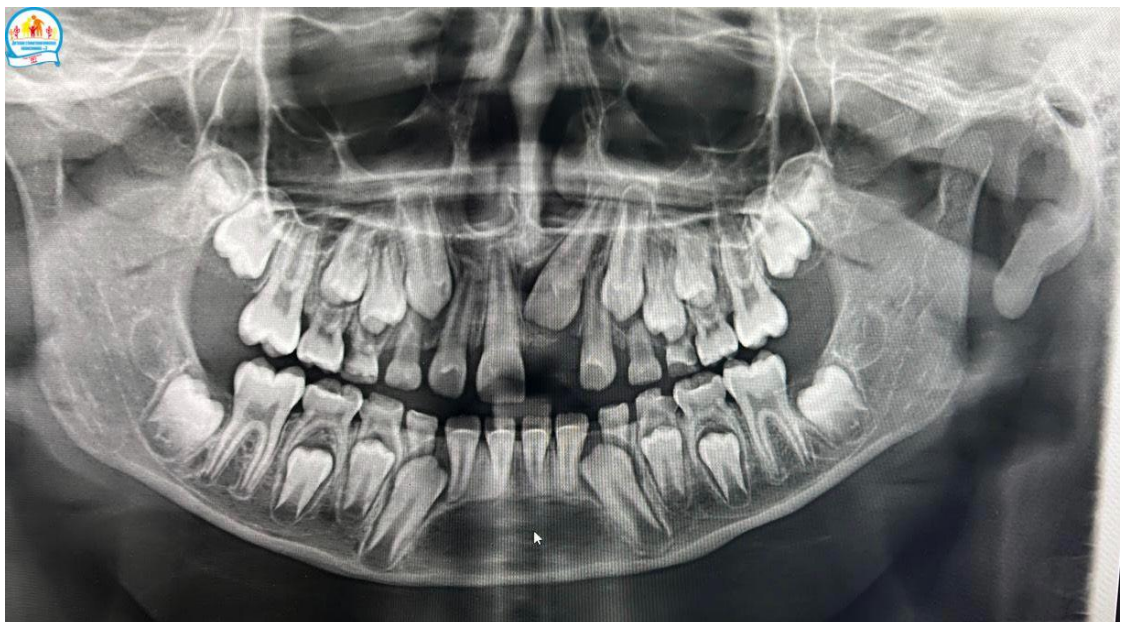В детской ортодонтии есть возможность установить брекеты на несколько зубов. Чаще всего используются две схемы:

- Брекеты 2X4 – аппарат представляет собой ортодонтическую систему, которая фиксируется на два моляра и четыре резца.
- Брекеты на 4 зуба – аппарат представляет собой ортодонтическую систему, которая фиксируется на четыре резца. Используется в случаях, когда необходимо исправить положение передних зубов на верхней челюсти.

Показания для использования частичной брекет-системы:

- Неправильно растут 1-2 зуба, что мешает ребенку.
- Нет достаточно пространства для режущихся зубов
- Имеется значительные диастемы
- Случилась ранняя потеря молочных зубов

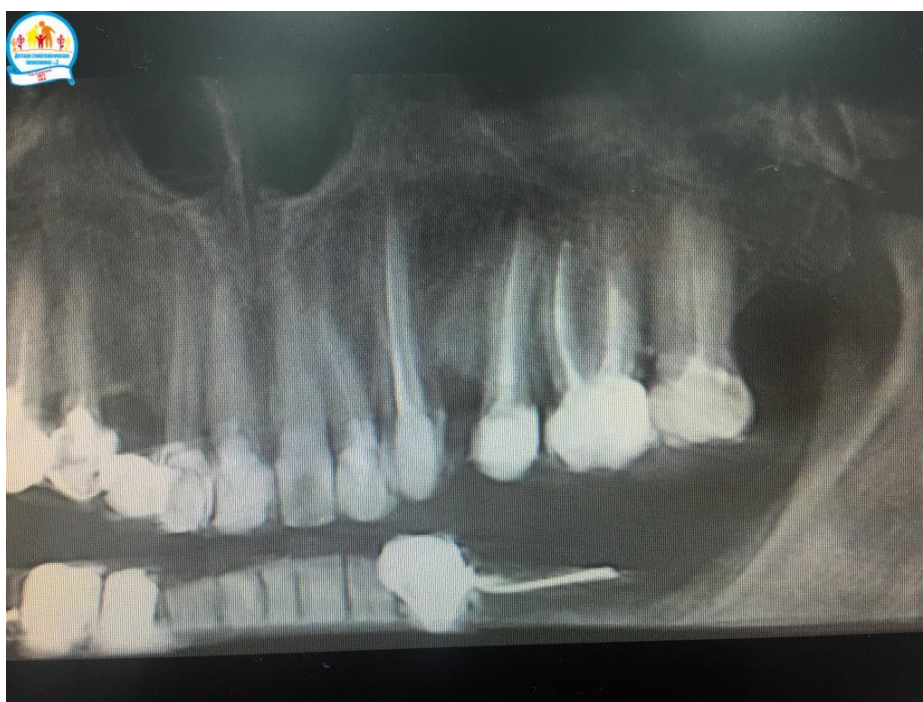Частичная брекет-система подготавливает челюсть к правильному расположению всех постоянных зубов и является первым этапом перед установкой полной брекет-системы.



Длительность лечения в данном случае составила 4 месяца. После снятия были даны рекомендации – приходить на осмотры каждые 3 месяца для контроля прорезывания боковой группы постоянных зубов.

Если у вас еще остались вопросы по методу лечения частичной брекет-системой, то обязательно приходите на прием к врачу-ортодонт, чтобы начать улыбаться красивой улыбкой!

10. Киста зуба: лечить или удалять?



Предлагаем сегодня обсудить непростой вопрос, который встречается в ежедневной практике врача-стоматолога – кисты зубов.

Раньше существовал один протокол — зуб с кистой подлежал немедленному удалению без выяснения причины. К сожалению, многие до сих пор придерживаются этого алгоритма, не желая тратить время и силы на кропотливое, но при этом весьма эффективное лечение.

Возможны 2 протокола решения проблемы без удаления зуба:

- терапевтический – стоматолог-терапевт лечит или перелечивает каналы зуба.
- хирургический (удаление кисты без удаления зуба)

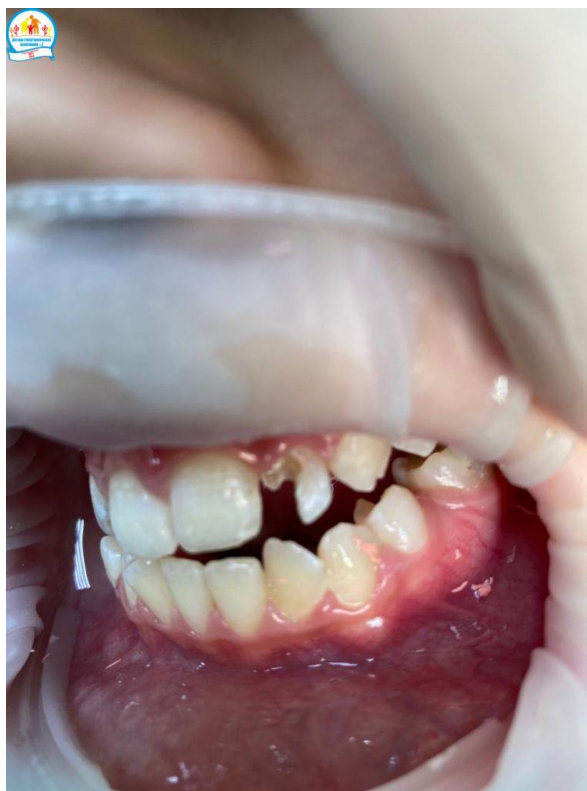
При правильном ведении протоколов, кисты уменьшаются и исчезают, а пациент идет на дальнейшее лечение – зубопротезирование.

При достаточно больших размерах кист для принятия решения бывает необходима консультация 2 специалистов: терапевта и хирурга. После сбора всей необходимой информации и анализа снимков составляется подробная клиническая картина и вместе с пациентом обсуждается целесообразность эндодонтического или хирургического лечения.

К сожалению, в практике случаются ситуации, когда ни один из методов не дает результат и тогда зуб удаляется. Но если есть хотя бы один шанс сохранить зуб, мы должны им воспользоваться.

Давайте будем спасать зубы и не направлять на удаление без абсолютных показаний! При сомнениях звать коллег на помощь и проводить совместные консультации. Возможность сохранить зуб в полости рта – в наших с вами руках.

11. «Разрушенность» 2.2 зуба



На прием к заведующей лечебно-хирургическим отделением
Абдуллиной Наталье Ильфировне ГАУЗ РБ Детская

стоматологическая поликлиника № 3 г. Уфа обратились родители девочки 10 лет с жалобами на разрушенность 2.2 зуба.

Объективный осмотр: коронка 2.2 зуба разрушена на $\frac{2}{3}$. На рентгенограмме зуба 2.2 — корень сформован.

На первом этапе было проведено эндодонтическое лечение корневого канала 2.2 зуба с использованием стекловолоконного штифта. На втором — эстетическая реставрация с восстановлением коронки 2.2 зуба.

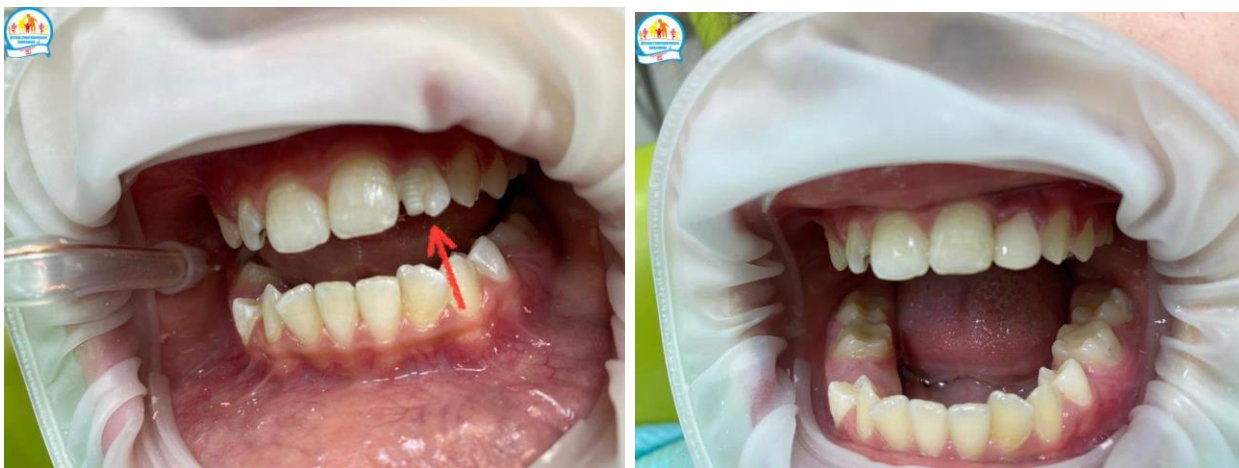Использование стекловолоконных штифтов обеспечивает:

— стабильность конструкции

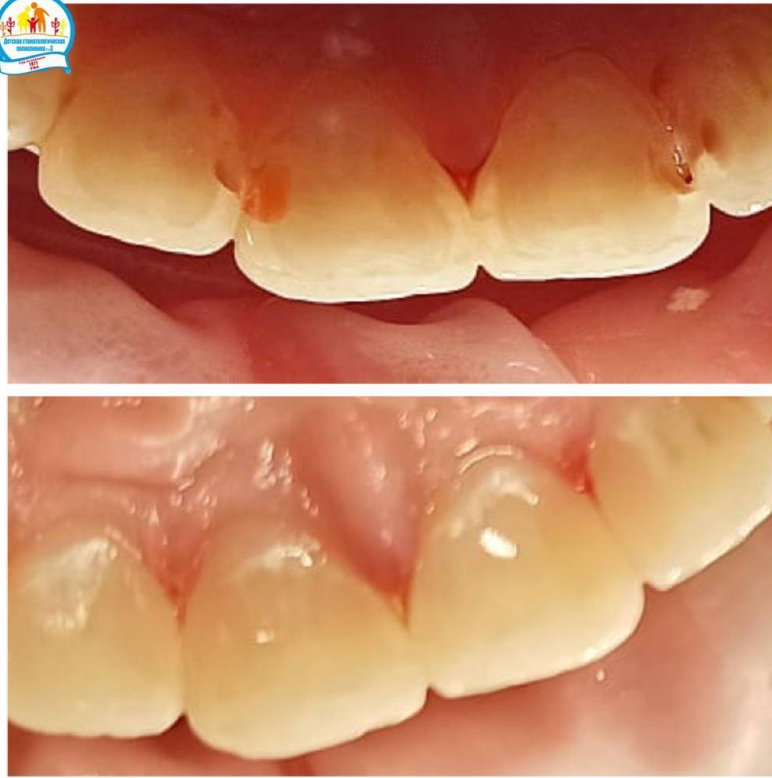— оптимальное восстановление твердых тканей зуба

Это способствует улучшению эстетики лица и создает условия для физиологического развития зубочелюстной системы.

В нашей поликлинике стекловолоконные штифты применяются у детей при лечении постоянных зубов со сформированным корнем в сочетании с композитными реставрациями для восстановления анатомической формы и функции фронтальных зубов.



12. Здоровье зубов детей напрямую зависит от мотивации родителей



Здоровье зубов детей напрямую зависит от мотивации родителей:

- помогать чистить зубы детям каждый день дома
- приводить на профилактические осмотры к стоматологу

Даже если вам кажется, что все зубки у ребенка здоровые, объективную оценку может дать только специалист. Существуют скрытые полости, которые можно обнаружить только на осмотре.

На прием к детскому стоматологу ГАУЗ РБ Детская стоматологическая поликлиника № 3 обратились родители девочки 12 лет, жалоб нет, посещение профилактическое.

После осмотра полости рта детским стоматологом был обнаружен кариес на контактной и небной поверхностях 1.1, 1.2, 2.1, 2.2 зубов. Процесс еще не успел распространиться вглубь тканей зуба и поэтому лечение прошло легко и быстро. Были даны рекомендации по гигиене полости рта и профилактическим осмотрам.

Благодаря тому, что родители пришли с ребенком вовремя, удалось избежать осложнений кариеса и произвести лечение в пределах тканей зуба.

Осознанное родительство в отношении зубов — это вклад в здоровую улыбку ребенка!